

初回生検による病理検査で確定診断に至らず 初療開始が遅延した下顎歯肉癌の1例

上田貴史¹ 浜田智弘¹ 金 秀樹¹
村上知久¹ 高田 訓¹ 大野 敬¹
小板橋 勉² 加藤美菜³ 伊東博司³

A Case of Squamous Cell Carcinoma in the Mandibular Gingiva,
Whose Treatment Was Delayed, because No Definitive Diagnosis
Was Obtained by the First Biopsy

Takashi UEDA¹, Tomohiro HAMADA¹, Hideki KON¹
Tomohisa MURAKAMI¹, Satoshi TAKADA¹, Takashi OHNO¹
Tsutomu KOITABASHI², Mina KATO³ and Hiroshi ITOH³

A malignant tumor in the gingiva is one of the most notable diseases in everyday dental practice. Squamous cell carcinoma is similar to periodontitis and stomatitis in terms of gingival swelling and ulcer formation, and thus we often experience difficulty in distinguish. Here we report a case of squamous cell carcinoma in the lower gingiva, whose treatment was delayed, because the first biopsy did not lead to a confirmed pathological diagnosis though we had suspected it. The patient was 54-year-old woman complaining of a pain in the right lower gingiva. Gingival carcinoma was suspected based on irregular gingival swelling. The pathological diagnosis by the initial biopsy was inflammatory granulation tissue. We performed curettage of the inflammatory tissue and used the tissue for the second biopsy. The result showed well-differentiated squamous cell carcinoma. We performed tumor resection with segmental resection of mandible, right radical neck dissection, and mandibular reconstruction with a titanium plate. The metastasis existed in 10 lymph nodes of the right cervical sample. Postoperative chemoradiation was performed, and there is currently no sign of recurrence or metastasis.

Key words : squamous cell carcinoma, differential diagnosis, inflammatory granulation tissue

受付：平成23年6月27日，受理：平成23年7月20日
奥羽大学歯学部口腔外科学講座¹
寿泉堂総合病院歯科口腔外科²
奥羽大学歯学部口腔病態解析制御学講座口腔病理学分
野³

Department of Oral and Maxillofacial Surgery, Ohu
University School of Dentistry¹
Department of Dentistry and Oral Surgery, Jusendo
General Hospital²
Division of Oral Pathology, Department of Oral Medical
Sciences Ohu University School of Dentistry³

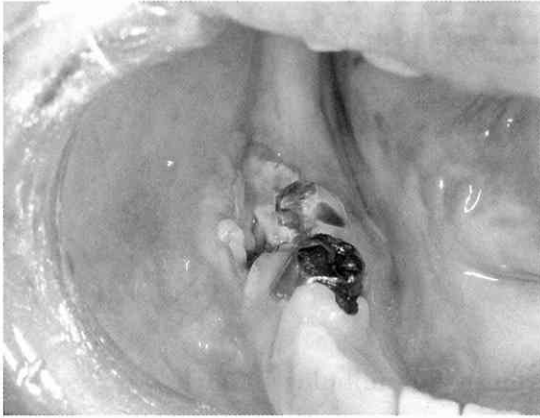

写真1 口腔内写真

右側下顎第一大臼歯頬側から遠心部にかけての歯肉に形不整な硬結を伴う腫脹と潰瘍形成を認めた。

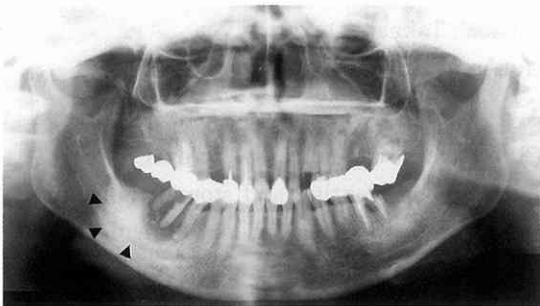


写真2 初診時のパノラマX線写真

第一大臼歯の歯根周囲に骨吸収像を認め、骨吸収部の周囲には反応性の骨硬化像を認めた。(矢頭: 反応性骨硬化像)

緒言

歯肉に生じた悪性腫瘍は日常の歯科診療を行う上で最も注意を要する疾患のひとつである。その中でも扁平上皮癌は歯肉の腫脹、潰瘍形成など一般的な歯肉の炎症疾患、口内炎と類似した所見が多く、しばしば鑑別に苦慮することを経験する。

今回、われわれは下顎歯肉癌を疑ったものの、初回生検による病理診断で確定診断に至らず初療開始が遅延した1例を経験したので報告する。

症例

患者: 54才女性

初診: 平成23年1月7日

主訴: 右側下顎歯肉の疼痛

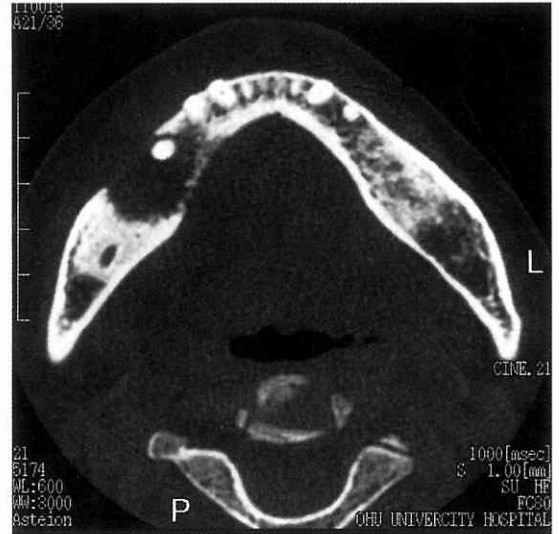

写真3 CT写真

骨吸収像の辺縁は不整で舌側皮質骨に浸潤性の骨吸収を認めた。

既往歴: 13歳ごろから貧血。

24歳時に虫垂炎にて手術。

現病歴: 平成22年10月ごろから右側下顎第一大臼歯部に疼痛を自覚し、近医歯科を受診した。治療を受けるも疼痛が改善せず、平成23年1月初旬に同部歯肉の腫脹が出現したため別の歯科医院を受診したところ、抜歯目的に当科へ紹介され受診した。

現症および検査所見:

全身所見; 身長163.5cm 体重54.3kg

口腔外所見; 顔面は対称で両側顎下リンパ節に有意な腫脹、硬結は認めなかった。その他異常所見はなかった。

口腔内所見; 右側下顎第一大臼歯頬側から遠心部にかけての歯肉に25×18mmの形不整な硬結を伴う腫脹を認め、第一大臼歯頬側歯肉に潰瘍形成を認めた(写真1)。第一大臼歯には2度の動揺を認めた。

画像所見; パノラマX線写真では第一大臼歯の歯根周囲に骨吸収像を認め、骨吸収部の周囲には反応性の骨硬化像がみられた(写真2)。CT写真では骨吸収像の辺縁は不整で舌側皮質骨に浸潤性の骨吸収を認めた(写真3)。

臨床診断: 下顎歯肉癌の疑い



写真4 初回生検時の病理組織像(H-E染色, ×40)
上皮の肥厚と炎症性細胞浸潤は認めたものの悪性所見はなかった。

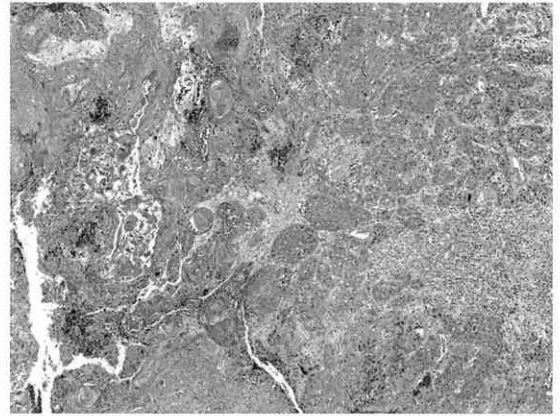


写真5 同部の掻爬および拡大生検時の病理組織像(H-E染色, ×40)
高分化型扁平上皮癌で異型細胞の増殖と癌真珠を認める。

処置および経過：初診時に擦過細胞診および生検を行った。細胞診の結果はclass IIIであった。組織採取は第一大臼歯頰側の腫脹した歯肉を採取した。病理所見では上皮の肥厚と炎症性細胞浸潤は認めたものの悪性所見はなかった(写真4)。そのため、同部の掻爬を兼ねて平成23年2月2日に拡大生検を行った。その結果、高分化型の扁平上皮癌を認め(写真5)、MRI検査、PET検査でも右側頸部リンパ節に転移を認めた。下顎歯肉癌(T4N2bM0)と診断し、平成23年2月22日に下顎骨区域切除を伴う腫瘍切除術、右側全頸部郭清術、チタンプレートによる下顎骨再建を行った。手術時間5時間52分、出血量は369mlであった。術中の迅速病理検査では下内深頸リンパ節、摘出した組織の辺縁に腫瘍組織は認めなかった。摘出標本の病理診断では右側頸部リンパ節に10個の転移を認め、腫瘍の切除断端に腫瘍は認めず治癒切除を確認できた。

術後の経過は良好で腫瘍切除部、両側頸部に対し同時化学放射線治療を行い経過観察を行っている。

考 察

歯肉癌は歯肉の腫脹、歯牙の動揺や潰瘍形成などの症状を認め、辺縁性歯周炎や義歯による褥創性潰瘍などのよく見られる歯科疾患と誤診されやすく鑑別が困難なことがある。歯肉癌との鑑別が

困難な疾患としては辺縁性歯周炎、顎骨骨髓炎、増殖型天疱瘡、角化棘細胞腫などが報告されている^{1,2)}。特に辺縁性歯周炎は最も鑑別すべき疾患のひとつであり、歯肉歯槽部の表面および形態不整な腫脹は歯肉癌を疑う必要がある³⁾。また歯肉癌は解剖学的理由で直下の顎骨浸潤を併発することが多く、その骨吸収により歯牙の動揺がしばしば見られる。それゆえ画像所見が重要であり、歯肉癌には辺縁が不規則で周囲に骨硬化像がみられないという特徴も報告されているが⁴⁾、本症例では骨吸収部の反応性骨硬化像を認めており、その所見は画一的ではない。また、PETにおいては患側頸部リンパ節に転移を疑うFDGの集積を複数箇所認めたが、病理検査で確定診断してからの評価のため初診時から頸部リンパ節転移が存在していたかどうかは不明である。

病理検査は歯肉癌の診断において必要不可欠であるが、生検部位や検体の状態、炎症所見等により診断することが困難であり再検査が必要なこともしばしば経験する。本症例においても再検査で確定診断となったが、歯肉腫脹を伴う病変に対しては病理検査で悪性所見が認められなくとも、臨床所見から慎重に判断して再検査および治療を進める必要がある。

さらに、同部の抜歯および掻爬を行った後に発見された歯肉癌は予後不良であることが報告され

ており、また歯肉癌において抜歯を行った群は抜歯を行っていない群の2倍のリンパ節転移陽性率を示し(52%と26%)、5年生存率についても抜歯を行っていない群の方が高いという報告もある^{5,6)}。本症例の手術標本での病理検査でもリンパ節転移を多数認めており、局所再発、頸部リンパ節や遠隔臓器への後発転移が起こりやすいことを念頭において、より注意深く経過観察を行っている。

本症例を日常臨床を行う上での警鐘として、歯肉癌のみならずこれからも悪性疾患に留意し、安易に侵襲的処置を行わないように慎重に臨むべきであると考えらる。

結 語

歯肉癌は歯肉の腫脹、潰瘍形成、歯牙の動揺、歯槽骨の水平性垂直性骨吸収などにより辺縁性歯周炎や義歯による褥創性潰瘍、様々な口内炎の症状と類似し鑑別が困難であることがある。日常臨床においてもこの点に注意して慎重に治療を行う必要がある。

文 献

- 1) 松浦政彦, 石川義人, 瀧岡一司, 福田喜安, 工

藤啓吾, 武田泰典: 歯肉癌との鑑別が困難であった増殖性天疱瘡の1例. 口腔腫瘍 **13**; 95-98 2001.

- 2) 福良美紀子, 鹿嶋光司, 佐藤耕一, 迫田隅男, 芝 良佑: 逆行性増殖を示し, 角化棘細胞腫と高分化型扁平上皮癌の鑑別が困難な上顎歯肉腫瘍の1例. 日本口腔外科学会雑誌 **46**; 1060-1061 2000.
- 3) 内田安信, 河合 幹, 瀬戸暎一: 顎口腔外科診断治療体系 悪性腫瘍; 560-561 講談社 東京 1991.
- 4) 東 与光, 生田裕之: 口腔画像診断の臨床 第2版 下顎歯肉癌; 196-201 医歯薬出版 東京 1992.
- 5) 小野寺 健, 大家 清, 山口 泰, 手島貞一: 抜歯窩治癒不全で歯肉扁平上皮癌の二剖検例. 東北大学歯学雑誌 **9**; 51-54 1990.
- 6) Suzuki, K., Shingaki, S., Nomura, T. and Nakajima, T.: Oral carcinomas detected after extraction of teeth: a clinical and radiographic analysis of 32 cases with special reference to metastasis and survival. *Int. J. Oral Maxillofacial Surg.* **27**; 290-294 1998.

著者への連絡先; 上田貴史, (〒963-8611) 郡山市富田町字三角堂31-1 奥羽大学歯学部口腔外科学講座
Reprint requests: Takashi UEDA, Department of Oral and Maxillofacial Surgery, Ohu university school of Dentistry
31-1 Misumido, Tomita, Koriyama, 963-8611, Japan