(奥羽大歯学誌 Vol. 31 (1) ; 57−62 2004)

頬粘膜に生じた大きな脂肪腫の1例

千葉 卓 三科正見 水谷雅英[1]
高田 訓[1] 大野 敬[1]

A Case of Large Lipoma of the Buccal Mucosa

Takashi CHIBA, Masami MISHINA, Masahide MIZUTANI[1]
Satoshi TAKADA[1] and Takashi OHNO[1]

Lipoma is a non–epithelial benign tumor found in adipose tissue and may occur in any site where fat cells exist. In the oral region, this tumor occurs in the buccal mucosa, the tongue and the oral floor. We report a case of every large lipoma of the buccal mucosa. The patient was a 53–year–old male, who was referred to our department with the chief complaints of a swelling in the buccal mucosa. In CT and MR image, a tumor similar to fat tissue was found, and it was like a sphere 39 mm at its maximum diameter. The Housfield unit (Hu) of the CT image was specific to fat, which was rated at −100 to −95 Hu. Consequently, the clinical diagnosis was a lipoma of the buccal mucosa, and it was surgically enucleated under general anesthesia. The histopathological diagnosis of the tumor was a simple lipoma. Nevertheless, being over 50 mm in diameter, it was the largest lipoma in the buccal mucosa we have investigated. There has been no recurrence for eighteen months since the operation.

Key words：buccal mucosa, lipoma, benign tumor

緒 言

脂肪腫は脂肪組織の存在するすべての部位に発生する非上皮性の腫瘍であるが，口腔領域での発生はまれとされている[1~7]。今回，我々は頬粘膜に存在し，増大傾向を呈した大きな脂肪腫の1例を経験したので報告する。

症 例

患 者：53歳 男性。
初 診：1997年11月10日。
主 訴：右側頬粘膜の腫脹。

現病歴：1995年頃より右側頬粘膜の腫脹に気づくも無痛性のため放置していた。その後，徐々に増大傾向を示したため当院歯科口腔外科を受診した。初診時に外科的な治療の必要性を話し，治療を予定していたが，患者は来院せず中断していた。以後，無痛性であったが，右側頬粘膜の腫脹がさらに増大し，不安となったため2002年4月8日に再来した。

家族歴および既往歴：特記事項なし。

現症：全身所見；体格中等度で栄養状態は良好であった。

局所所見；右側口角部から小臼歯相当部の咬筋

受付：平成16年1月7日，受理：平成16年1月15日
寿泉堂綜合病院歯科口腔外科
奥羽大学歯学部口腔外科学講座[1]

Department of Dentistry and Oral Surgery, Jusendo General Hospital
Department of Oral Surgery, Ohu University School of Dentistry[1]

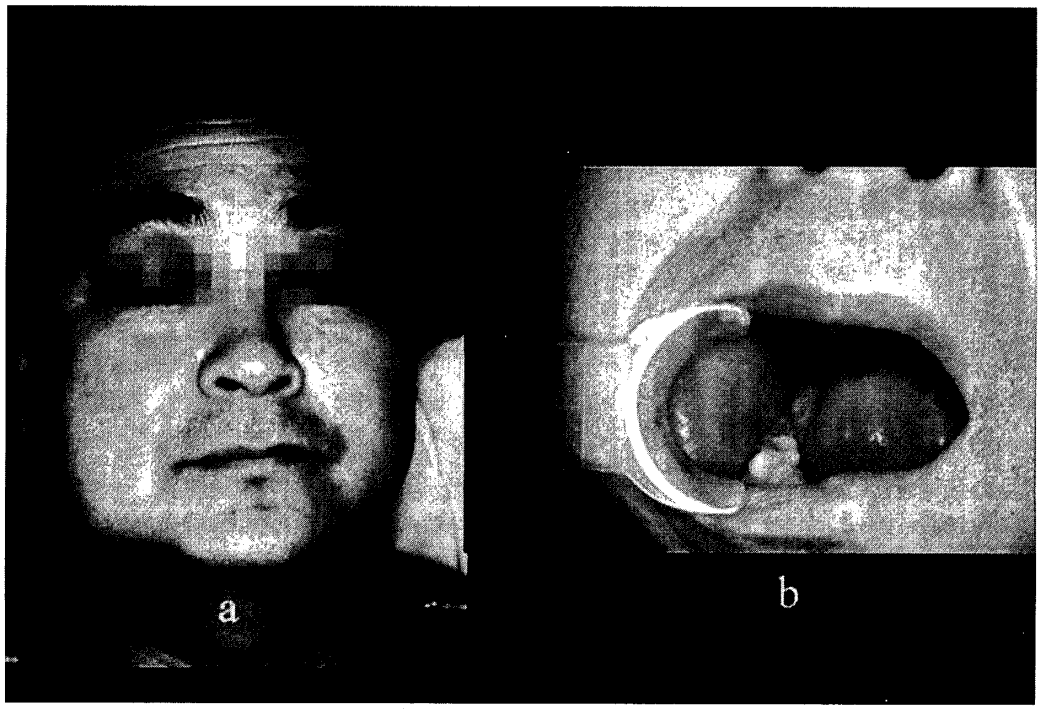

写真１　ａ；顔貌写真　ｂ；口腔内写真

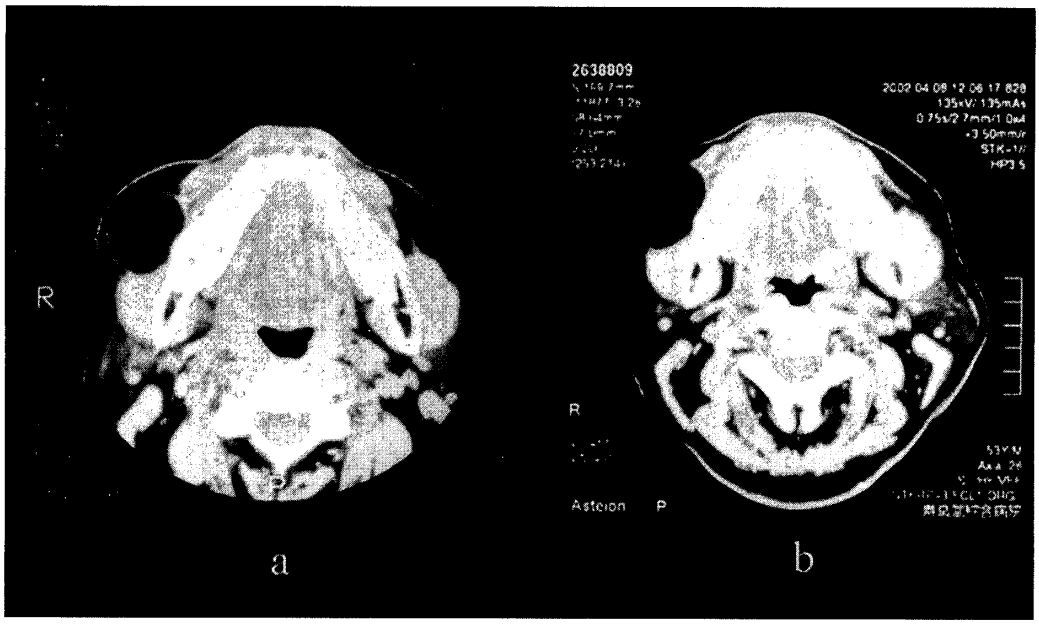

写真２　ａ；初診時のCT所見　ｂ；再来時のCT所見

前縁部にび慢性の腫脹がみられ顔貌は非対称であった。腫脹は右側頬部の口腔内外から触知でき，弾性軟で可動性があり皮膚との癒着は認めなかった。また，皮膚に発赤や熱感はなく，知覚異常や運動機能の異常もみられなかった（写真１ａ）。口腔内は右側頬粘膜部に，健康粘膜に覆われ，弾性軟で一部が突出した境界不明瞭な半球状の腫瘤を認めた（写真１ｂ）。

ＣＴおよびＭＲ所見；初診時，右側頬部表情筋直下から口腔粘膜の間に大きさが24×30mmで，内部は均一で被膜を有する腫瘤を認めた（写真２ａ）。2002年４月の再来時は大きさが32×39mmと増大していた（写真２ｂ）。ＣＴ値はともに－100～－95 Hounsfield units（Hu）であった。初診時のＭＲ画像では，Ｔ１およびＴ２ともに高信号を呈していた（写真３ab）。また，腫瘤は下方が下顎下

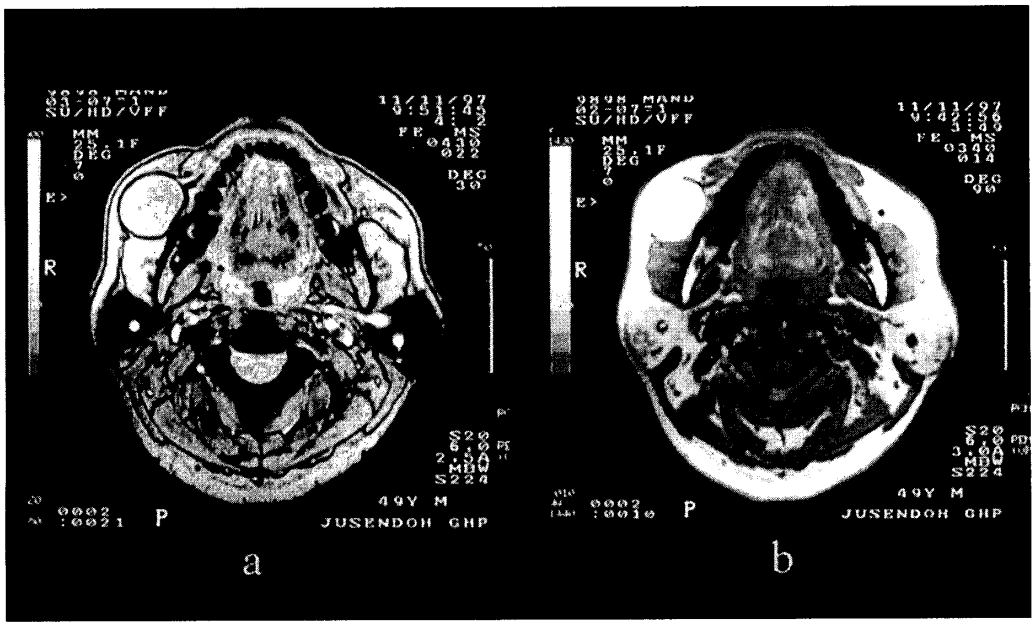

写真３　ａ；MR画像（TI強調）　ｂ；MR画像（T2強調）

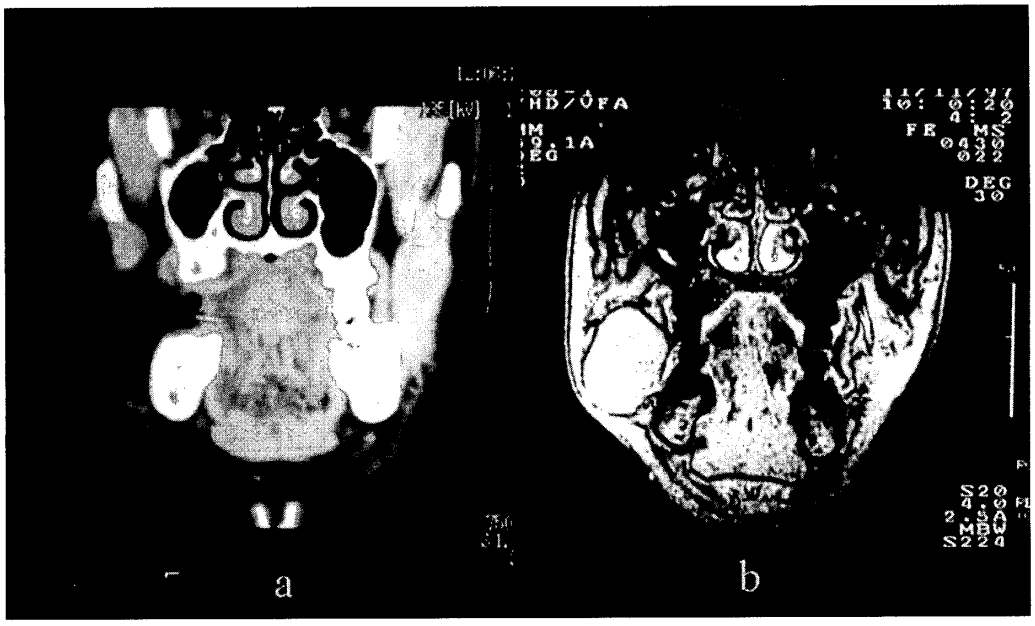

写真４　ａ；MR画像（T2強調）　ｂ；MR画像（T1強調）

縁，上方は上顎歯槽部，内側は頬粘膜直下，外側は頬部表情筋まで達する大きさであったが，硬組織の破壊像は認められなかった（写真４ab）。

臨床検査所見；GOT 44IU/L，GPT 68IU/L，γ-GTP 95IU/Lと高値を示し，TG 161mg/dlおよびT-Cho 231は軽度の高値を認めた（図１）。

処置および経過：脂肪腫の臨床診断のもと2002年５月10日にGOI全身麻酔下に腫瘍摘出術を行った。右側頬粘膜中央に横切開を加え，粘膜直下の腫瘤を鈍的に剥離し，腫瘤を一塊として摘出した。腫瘤の大部分は表情筋の下層に存在し，周囲組織との癒着はなく比較的容易に摘出できたが，腫瘤の一部は表情筋を貫き皮膚直下に達していた（写真５a）。摘出物の大きさは50×40×30mmで，菲薄な被膜を有し表面平滑，弾性軟，球状で帯黄色を呈していた。割面は光沢があり帯黄色で脂肪様組織が充実性に認められた（写真５b）。

病理組織学的所見：弱拡大像では脂肪固有組織からなる腫瘍で薄い線維性の隔壁を有しているのが認められた。強拡大像では腫瘍は成熟した脂肪

写真5　a；術中所見　b；摘出物

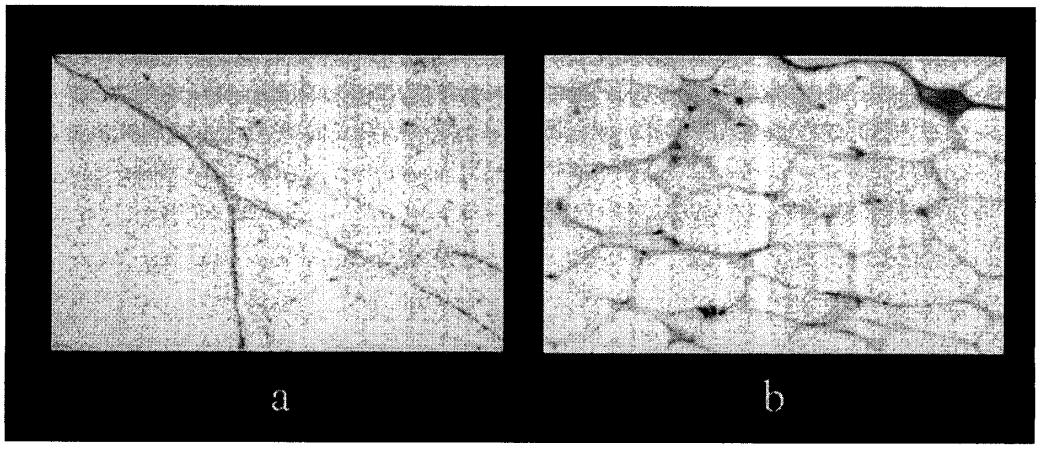

写真6　a；H-E染色（弱拡大）　b；H-E染色（強拡大）

細胞に類似した細胞からなり，核は小型でmytosisはなく，異型の強い細胞も認められなかった（写真6ab）。

病理組織学的診断：単純性脂肪腫。

考　　察

脂肪腫は成熟した脂肪組織よりなる非上皮性の良性腫瘍で皮下組織に発生するが，口腔領域における発生頻度は比較的まれとされている[1~5]。従来の報告では，口腔領域に発生する良性腫瘍のうち脂肪腫の頻度は2～8％で，頬粘膜，舌，口腔底，口唇に発生する疾患である[6,7]。

本疾患の発生年齢についてBergenfolztら[8]は30歳から50歳に多く，倉地ら[9]は50歳代から60歳代に多いと報告している。まれに先天的な症例も報告されているが概ね50歳以降が好発年齢と考えられる[10,11]。性差については一定の見解がなく報告者によって異なるが単純性脂肪腫は男性に多く，線維性脂肪腫は女性に多いとする報告が一般的である[3~6,9,12~21]。当科において病理診断が確定している口腔内良性腫瘍について1989年から2002年までの14年間を検索した（図2）。その結果，口腔良性腫瘍のうち脂肪腫は6例で，当科における発生頻度は約2％，発症年齢は本症例を含め50歳代～70歳代で従来の報告とほぼ同じ傾向を示した。当科における脂肪腫6例の性別は男性4例，女性2例であったが，その病理診断は全て単純性脂肪腫であった。

脂肪腫の発生原因として組織異所発生説や過形成説が挙げられ，成因として遺伝的要素，内分泌

WBC:	62.1 10^2/μl	TP:	6.8 g/dl
RBC:	431 10^4/μl	ALB:	4.2 g/dl
HGB:	13.9 g/dl	A/G比:	1.6
HCT:	40.2 %	BUN:	13.2 mg/dl
MCV:	93.3 fl	Crea:	0.69 mg/dl
MCHC:	34.6 g/dl	Na:	139.9 mEq/l
NEUT:	57.3 %	Cl:	109.1 mEq/l
LYMPH:	33.4 %	Ca:	4.4 mEq/l
MONO:	7.1 %	P:	3.0 mEq/l
EO:	1.8 %	GOT:	44 IU/L
BASO:	0.4 %	GPT:	68 IU/L
PT(%):	103.3	ALKP:	152 IU/L
APTT:	25.6 sec	LDH:	396 IU/L
Fbg:	246 mg/dl	γ-GTP:	95 IU/L
		LAP:	59 IU/L
		CHE:	176 IU/L
		Fe:	159μg/dl
		空腹時血糖:	91 mg/dl
		TG:	161 mg/dl
		T-Cho:	231 mg/dl
		CRP定量:	0.15 mg/dl

図１　血液検査結果および生化学・免疫血清検査結果

異常，外傷，慢性刺激などが多彩で定説はない[1,8,14,22~27]。また，通常の脂肪組織は運動や飢餓により消費されるが，脂肪腫は消費されることがなく一種の組織奇形との報告もある[9,28]。本症例は頬部の表情筋下に存在する脂肪組織に由来した単純性脂肪腫と考えられたが，発生の要因は不明である。

一方，脂肪腫は病理組織学的に単純性脂肪腫のほか，線維性脂肪腫，血管性脂肪腫，化骨性脂肪腫，粘液脂肪腫，紡錘細胞脂肪腫，多形性脂肪腫等に分類される[1,2]。いずれも無痛性に増大する傾向があり，病納期間は比較的長く，舌や口腔底に発生した場合は，嚥下や咀嚼機能の障害に伴い来院する。また，頬粘膜の場合は顔貌形態の変化に伴い，他覚的症状より来院する場合が多い[7,11,29]。なかでも単純性脂肪腫の増殖能や浸潤の強さは低いとされている[1,2]。腫瘍の大きさとしては拇指頭大の報告が最も多く[5~8]，滝沢ら[7]は頬粘膜に発生した脂肪腫は平均15mmの大きさであったと報告している。Smithら[30]は舌に発生した110×90×70mmの症例を報告しているが，自験例は頬粘膜に発生した単純性脂肪腫としては検索症例中最大であり，病納期間中に明らかな増大傾向を示すとともに，表情筋を貫き発育していた。

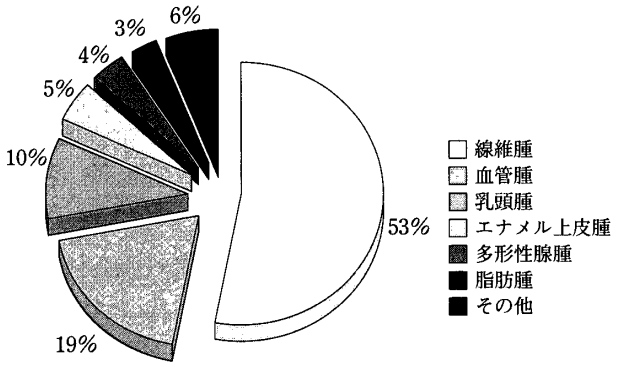

図２　過去15年間の当科における良性腫瘍

臨床診断では嚢胞や他の腫瘍性疾患との鑑別が困難な場合が多いが，脂肪腫の診断にはＣＴおよびＭＲ像が有効であるとされている[5,31~35]。すなわち脂肪腫のＣＴ値はマイナスを示し，他部位の正常脂肪部とほぼ同じＣＴ値を示す。また，ＭＲ像ではＴ１，Ｔ２ともに高信号を示し，周囲正常脂肪とほぼ同信号である。これらの所見から腫瘍実質が脂肪類似組織であり，嚢胞との鑑別も可能となる。自験例もＣＴ値およびＭＲ像より臨床診断を脂肪腫とした。病理学的にも本症例は単純性脂肪腫で，ＣＴやＭＲ像の所見を裏付ける結果となった。

治療法や予後については，一般的に全摘出すれば再発もなく予後は良好とされる。しかし，再発例や悪性化の報告[36~38]もあり，今後も十分な経過観察が必要である。

結　　語

右側頬粘膜下に発生した大きな脂肪腫の１例を経験したので，その概要を文献的検討を加え報告した。

なお，本論文の要旨の一部は第29回日本口腔外科学会北日本地方会において報告した。

文　　献

1) 石川梧郎：Ⅶ．非歯原性腫瘍Ａ．良性腫瘍11脂肪腫．口腔病理学Ⅱ（石川悟郎編）．改訂版；570-572　永松書店　京都　1982.
2) 田中大順，山本悦秀，沖　次郎，福田　修ほか：口腔領域に発生した脂肪腫８例の臨床的観察．日口外誌　**26**；1068-1073　1980.
3) 鈴木三郎，塩入重彰，木野孔司，長谷川和樹ほ

か：頸部に発生した脂肪腫の一例と臨床統計的観察．日口外誌 **33**；1252-1257 1987.
4) Seldin, S. D., Rakower, W. amd Jarrett, W. J.：Lipomas of the orl cavity, report of 26 cases. J Oral Surg **25**；270-274 1967.
5) 岡本圭一郎，和田 健，川島稔弘，中西康裕ほか：口腔の脂肪腫の臨床病理学的検討－過去10年間の当科症例と文献的考察－．日口外誌 **42**；270-276 1996.
6) 辻野元博，由井俊平，墨 哲郎，森 悦秀ほか：過去24年間の頭頸部領域脂肪腫30症例の臨床統計的観察．日口外誌 **35**；1307-1311 1989.
7) 滝沢邦生，上条竜太郎，羽鳥仁志，南雲正男：口腔内に発症した脂肪腫の22例の臨床検討．昭歯誌 **20**；485-488 2000.
8) Bergenholtz, A. and Thilander, H.：Lipoma of theoralcavity. Oral surg Med Oral Pathol **13**；767-774 1960.
9) 倉地洋一，木村 亨：下口唇に発生した脂肪腫の1例．日口外誌 **26**；209-214 1980.
10) 高橋忠彦：舌脂肪腫の2例．日耳鼻 **68**；1063 1965.
11) 三科正見：幼児の頬粘膜に発生した脂肪腫の1例．日口科誌 **28**；580 1979.
12) Tziotis, J. C. h.：Lipoma of the oral cavity. Oral Surg **31**；511-524 1971.
13) Panders, A. K. and Scherpenisse, L. A.：Oral lipoma. Brit J Oral Surg **5**；33-41 1967.
14) Simpson, H. E.：Lipoma of oral cavity. Oral Surg **12**；349-352 1959.
15) Pisanty, S.：Bilateral lipomas of the tongue. Oral Surg **42**；451-453 1976.
16) Cannell, H., Langdon, J. D., Patel, M. F. and Rapidis, A. D.：Lipoma in oral tissues. J Max Fac Surg **4**；116-119 1976.
17) 杉本忠夫，田辺昭博，横尾秀陽，林 嘉仁ほか：下唇に発現した脂肪腫の1症例．日口外誌 **34**；167-174 1988.
18) 刀根 功，松田耕作，手島貞一：下唇に発生した脂肪腫の一例．日口外誌 **31**；2816-2820 1960.
19) 長尾由美子：脂肪腫ならびに脂肪腫様病変の臨床病理学的検討．日口外誌 **36**；1066-1075 1989.
20) 立石 晃，三瀬恒太郎，野代忠宏，二村 光ほか：口腔内脂肪腫の臨床病理学的検討．日口外誌 **39**；276-280 1993.
21) de Visscher, J. G. A. M.：Lipomas and fibrolipomas of the oral cavity. J Max FacSurg **10**；177-181 1982.
22) 田中 順：頬粘膜に生じた線維性脂肪腫の1例．口病誌 **28**；251-257 1961.
23) Adair, F. E., Pack, G. T. and Farroir, J. H.：Lipomas. Am J Cancer **16**；1104-1120 1932.
24) 馬場潤一郎，佐藤寿宏，大野 敬，椎木一雄ほか：歯肉頬移行部発生した脂肪腫の1例について．日口外誌 **30**；494-497 1984.
25) Dion, W. R. and Ziskind, J.：Lipoma in oral cavity. Oral Surg **9**；575-557 1956.
26) Turner, H.：Kipoma of the lip. Oral Surg **9**；376-379 1956.
27) Dixon, W. R. and Ziskind, J.：Lipoma of oral cavity. Oral Surg **9**；575-577 1956.
28) 宇宿源太郎：脂肪細胞の発生とその異常．細胞 **12**；638 1980.
29) 根本隆一，三科正見，大野 敬，高田和雄ほか：舌に発生した脂肪腫の1例－光学顕微鏡および電子顕微鏡的観察－．日口外誌 **32**；2390-2395 1986.
30) Smith, F.：Lipoma of the tongue. JAMA108；522-523 1937.
31) 久保倉弘孝，長田道哉，石井好美：顎下部脂肪腫の2例．日口外誌 **30**；1032-1037 1984.
32) 兵東 巌，奥村康明，土井田誠，大埜間勉ほか：顎下部脂肪腫の1例－MRIの有用性－．日口外誌 **35**；2863-2867 1989.
33) Hashiguchi, N., Tsurumi, H., Kimura, Y. and Shimahara, M.：Lipoma in the Floor of the Mouth–Report of a Case–. Jpn J Oral Diag Oral Med. **15**；359-364 2002.
34) 道念正樹，村上有二，高野昌士，鈴木豊典ほか：舌に発生した紡錘細胞脂肪腫の1例．日口外誌 **46**；357-359 2000.
35) 吉川郁子，大西佑一，杉立光史，野井実親ほか：オトガイ下に発生した骨および軟骨形成を伴う脂肪腫の1例．日口外誌 **47**；141-143 2001.
36) Weil, P.：as Lipom Als ernste Erkrankung. Wien Klin Wochenschr **63**；695-697 1951.
37) Yamada, K. and Dohara, Y.：A cases of liposarcoma of the cheek. Jpn J Clin Oncol **9**；123-130 1979.
38) 宮本博一，坂下英明，中川清昌：脂肪肉腫の1例と文献的考察．日口外誌 **28**；1149-1159 1982.

著者への連絡先：千葉 卓，(〒963-8585)福島県郡山市駅前1丁目8-16 寿泉堂綜合病院 歯科口腔外科
Reprint requests：Takashi CHIBA：Department of Dentistry and Oral Surgery, Jusendo General Hospital 1–8–6 Ekimae, Koriyama, 963–8585, Japan