

口腔がん手術後に生じた横隔神経麻痺の検討

浜田智弘 園田正人 林 由季 金 秀樹
高田 訓 大野 敬 冨田 修 山崎信也

A Clinical Study of Phrenic Nerve Paralysis after Surgery for the Oral Cancer

Tomohiro HAMADA, Masahito SONODA, Yuki HAYASHI, Hideki KON
Satoshi TAKADA, Takashi OHNO, Shu TOMITA and Shinya YAMAZAKI

Phrenic nerve paralysis is a very rare complication after oral cancer surgery. This report describes the case of phrenic nerve paralysis of a 70-year-old woman who underwent mandibulectomy, radical neck dissection, and pectoralis major musculocutaneous flap graft for squamous cell carcinoma in the under gingiva. Three days after the operation, right phrenic nerve paralysis appeared in chest X-ray. However she regained normal function within 17 days.

緒 言

口腔がん手術後には神経障害、敗血症、肺炎、無気肺、乳糜胸、脳梗塞などのさまざまな合併症が報告されている¹⁻³⁾。しかし、術後に横隔神経麻痺が生じることは非常に稀である^{4,5)}。

今回われわれは、下顎肉肉癌に対して下顎骨区域切除術、頸部郭清術、大胸筋皮弁移植術を行った後、一過性の横隔神経麻痺が生じた症例を経験したので、若干の考察を加えて報告する。

症 例

患者：70歳、女性

初診：平成21年5月7日

主訴：抜歯窩治癒不全

既往歴：高血圧症および骨粗鬆症にて近医内科にて投薬加療中であった。ビスホスホネート系薬剤使用の既往はなかった。

現病歴：平成21年4月28日、近医歯科にて動揺が著しかったため下顎右側第1・第2小臼歯を

抜歯した。その後、抜歯窩より肉芽様組織の増生を認め、下顎右側犬歯、第1大臼歯の動揺が生じたため精査目的に当科紹介となった。

現症および検査所見：抜歯窩より表面粗造な肉芽様組織の増生があり、周囲歯肉は表面正常であったが広範に腫脹していた。下顎右側犬歯、第1大臼歯は2度の動揺を認めた。エックス線写真より下顎右側第2大臼歯部から左側犬歯部にかけての広範な骨破壊像を認めた(写真1)。MRIにて同部に造影される充実性の組織を認め、PETにてFDG (¹⁸F-fluorodeoxyglucose)の集積が確認された。また、MRIおよびPETでは明らかな転移所見は認めなかったが、触診においてオトガイ下部に腫大したリンパ節1個を触知した。下顎右側第1小臼歯部の組織より生検を施行し扁平上皮癌の病理組織学的診断を得た。また、心機能検査、呼吸機能検査に異常は認められなかった。

診断：下顎肉肉扁平上皮癌(T4N1M0、ステージ4)

手術所見：平成21年5月19日、全身麻酔下に

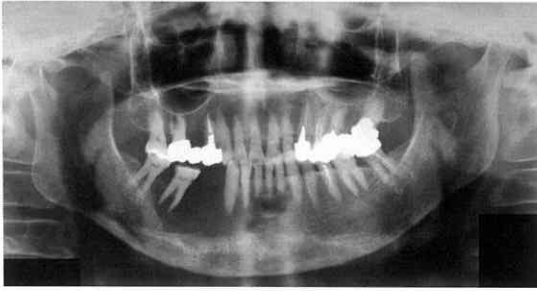


写真1 初診時パノラマエックス線写真
下顎右側第2大臼歯部から左側犬歯部にかけて広範な透過像を認めた。

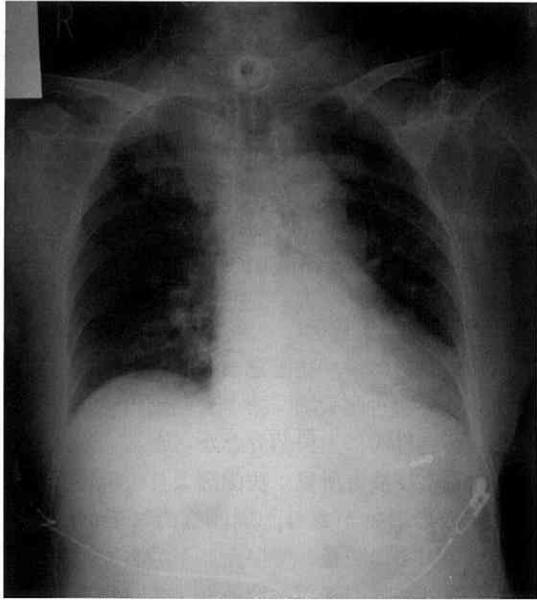


写真2 術直後胸部エックス線写真
明らかな異常は認めなかった。

下顎骨区域切除術，右側全顎部郭清術，左側上顎部郭清術，プレート再建術，大胸筋皮弁移植術，気管切開術，術中迅速病理検査を施行した。術中に特記すべき異常はなく，手術時間は9時間20分，麻酔時間は10時間42分，出血量は600mlであった。下顎骨区域切除の範囲は右側下顎角から左側第1小臼歯までとした。頸部郭清において総頸動脈，迷走神経，横隔神経，左側内頸静脈は確認して保存し，両側顎下部および右側頸部に持続吸引管（SB チューブ）を留置した。

術後経過：平成21年5月19日，術直後の胸部エックス線写真を撮影（仰臥位・ポータブル）したが異常所見は認められなかった（写真2）。同

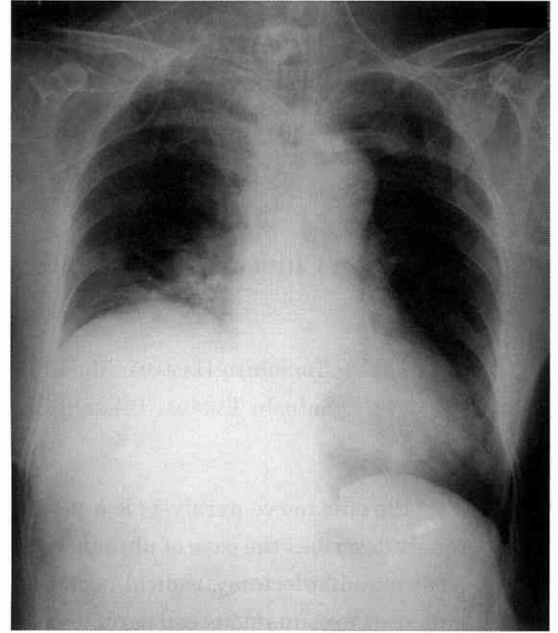


写真3 術後3日胸部エックス線写真
右横隔膜の著明な挙上を認めた。

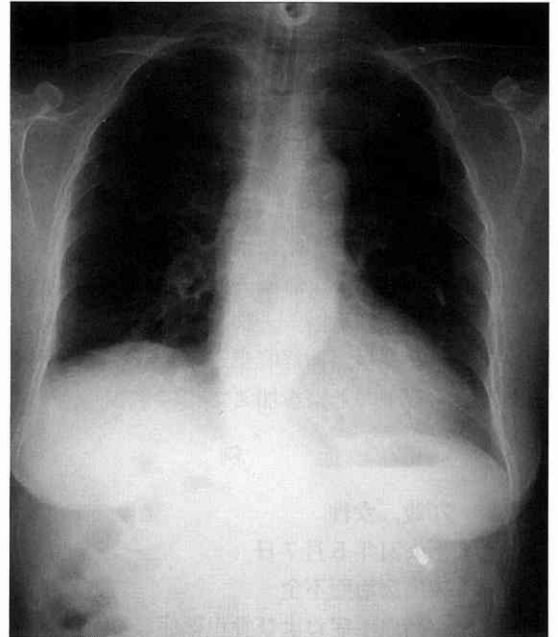


写真4 術後17日胸部エックス線写真
左右横隔膜の高低差は改善していた。

日は人工呼吸器にて補助換気を継続し， SpO_2 は97%以上で安定していた。翌朝，補助換気を終了し，酸素4ℓ/分投与下にて呼吸状態は安定していた。術後3日目に再度胸部エックス線写真を

撮影（仰臥位・ポータブル）したところ、右横隔膜の挙上を認めたため（写真3）、右横隔神経麻痺と診断して当院医科に対診した。呼吸器科担当医師の指示により右側方撮影（ポータブル）にて呼気位と吸気位で撮影したところ、右横隔膜に可動性があることが確認できた。上記所見から呼吸器科担当医師より、横隔神経を切断した可能性は極めて低く、術後の炎症の消失に伴い治癒する可能性が高いとのコメントを得た。定期的に胸部エックス線写真を撮影したところ、徐々に改善し術後17日目にはほぼ正常となった（写真4）。その後、術後10か月の現在まで呼吸機能に異常なく経過しており、また、扁平上皮癌の再発や転移も認めていない。

考 察

横隔神経麻痺発現の報告としては腕神経叢ブロック後や鎖骨下動脈穿刺後に生じた例がある^{6,7)}。横隔神経は主に第4頸椎の前枝からなる頸神経叢の枝であり、頸部郭清術の術野に含まれていることから術中の損傷には細心の注意を払っている。しかし、血腫による圧迫などでも生じるため⁷⁾、頸部郭清術後に頻繁に起こりそうであるが、その報告は少ない^{4,5)}。本症例では術中に伸展や乾燥などの著しい侵襲が横隔神経に加わったことは考えにくく、また、術直後の胸部エックス線写真では異常を認めなかったことから、術後の浮腫による圧迫が原因として最も疑われた。術中の出血量は平均的で止血処置も確実に施行しており、さらに持続吸引管の留置、術後ステロイドの投与も行い浮腫の予防としては十分になされていたと考えるが、やはり浮腫を完全に防ぐことはできなかったと言える。また、大胸筋皮弁移植術による再建を行ったことも浮腫による横隔神経の圧迫を増強させた可能性がある。皮弁の筋肉茎は頸部組織の保護に有益であるが神経圧迫の一因になりうると思われる。本症例では呼吸機能の低下は問題となる程ではなかったが、横隔神経麻痺から重篤な呼吸障害を起こすこともあり⁶⁾、口腔がん手術、特に頸部郭清術や皮弁移植術後には、横隔神経麻痺の発現に十分注意する必要があると考えられた。

結 語

口腔がん手術、特に頸部郭清術や皮弁移植術後には本症例のように横隔神経麻痺が生じる可能性がある。止血に留意することやステロイドを投与することで生じる浮腫を最小限にして横隔神経麻痺の発症率を下げることは可能だが、発症を完全に予防することは不可能である。したがって、術後は胸部エックス線写真をこまめに撮影すること、すぐに呼吸器科担当医師と連携がとれる状態にしておくことが重要と考えられた。

謝 辞

稿を終えるにあたり、本症例の診断ならびに治療に御協力いただきました奥羽大学歯学部附属病院医科馬場健児博士に謝意を表します。

文 献

- 1) 山崎信也, 田中一步, 杉田俊博, 高北義彦, 遠藤真弓: 大胸筋皮弁による再建術後に無気肺を合併した1症例. 日本歯科麻酔学会雑誌 20; 349-355 1992.
- 2) 小林啓一, 岩原謙三, 馬場浩雄, 山崎正詞, 小谷 朗: 頸部郭清術後に発生した乳糜胸の1例. 日本歯科麻酔学会雑誌 23; 434-435 1995.
- 3) 実藤信之, 岡本健介, 西川佳成, 野坂修一: 頸部郭清術の術中から術後にかけて脳梗塞を発症したと推測される一症例. 日本歯科麻酔学会雑誌 26; 135-136 1998.
- 4) 関 康宏, 小川幸恵, 伊藤 寛, 川合宏仁, 山崎信也, 奥秋 晟: 頸部郭清術後に横隔神経麻痺が疑われた1症例. 日本歯科麻酔学会雑誌 34; 213-214 2006.
- 5) 松本光治郎, 橋本 温, 宇都宮久記: 舌癌手術後、糖尿病増悪、反回神経麻痺および横隔膜神経麻痺を合併した1例. 歯科と麻酔 4; 48-52 1990.
- 6) 小野 哲, 林 堅二, 高橋宏行, 崎尾秀彰: 斜角筋間腕神経叢ブロックによる横隔神経麻痺の1症例. 麻酔 51; 899-901 2002.
- 7) 野田英一郎, 赤田 隆, 野田祐紀子, 永田太郎, 神田橋忠, 高橋成輔: 右鎖骨下動脈穿刺後の血腫形成が原因として疑われた右横隔神経麻痺の1症例. 日本臨床モニター学会雑誌 8; 62 1997.

著者への連絡先；浜田智弘，〒963-8611 郡山市富田町字三角堂31-1 奥羽大学歯学部口腔外科学講座

Reprint requests : Tomohiro HAMADA, Department of Oral and Maxillofacial Surgery, Ohu University school of Dentistry

31-1 Misumido, Tomita, Koriyama, 963-8611, Japan