(奥羽大歯学誌 Vol. 39 (4) ; 227−230 2012)

舌背部に発生した若年性黄色肉芽腫の１例

佐藤　淳[1]　浜田智弘[1]　川原一郎[1]
金　秀樹[1]　高田　訓[1]　大野　敬[1]
櫻井裕子[2]　伊東博司[2]　森蔭由喜[3]

A Case of Juvenile Xanthogranuloma on the Dorsum of the Tongue

Jun SATOH[1], Tomohiro HAMADA[1], Ichiro KAWAHARA[1]
Hideki KON[1], Satoshi TAKADA[1], Takashi OHNO[1]
Yuko SAKURAI[2], Hiroshi ITOH[2] and Yoshiki MORIKAGE[3]

Juvenile xanthogranulomas (JXS) are benign tumors that arise as papules or nodules in the skin of infants. JXS typically occur in the skin and those in the oral cavity are rare. We report a case of a JX on the dorsum of the tongue.

A 17-year-old woman was referred to our hospital because of a mass on the dorsum of the tongue. It was clinically diagnosed as a benign tumor. We performed tumor excision.

The histopathological diagnosis revealed that the tumor was JX. The patient postoperative course has been good with no evidence of recorrence.

Key words：Juvenile xanthogranuloma, tongue, excision

緒　言

若年性黄色肉芽腫は通常，乳幼児の皮膚に多発性の小丘疹として生じる。口腔内にも生じることがあるが極めて稀である。本邦における過去の報告は下唇と口蓋に発生したものが多く，舌に発生した例はない。今回われわれは舌背部に生じた若年性黄色肉芽腫の１例を経験したのでその概要を報告する。

症　例

患者：17歳，女性
初診：平成21年３月
主訴：舌背部腫瘤の違和感
家族歴および既往歴：特記事項なし。
現病歴：出生時より舌背部に腫瘤を認めており，１歳時に他院小児科にて細胞診から良性と判断され経過観察のみ受けていた。著変なく経過していたが徐々に違和感が強くなり切除を希望し当科受診となった。
現症および検査所見：顔貌は左右対称で特記事項はない。舌背部に直径約３mm の有茎性，弾性軟，表面平滑，軽度発赤のある腫瘤を認めた（写真１）。
臨床診断：舌背部良性腫瘍
処置および経過：患者の都合により，平成22年２月に切除術を行うこととした。初診より11か月が経過していたが，腫瘍の大きさに変化はな

受付：平成24年９月29日，受理：平成24年10月31日
奥羽大学歯学部口腔外科学講座[1]
奥羽大学歯学部口腔病態解析制御学講座口腔病理学分野[2]
森蔭歯科医院[3]
Department of Oral and Maxillofacial Surgery, Ohu University School of Dentistry[1]
Division of Oral Pathology, Department of Oral Medical Sciences, Ohu University School of Dentistry[2]
Morikage Dental Clinic[3]

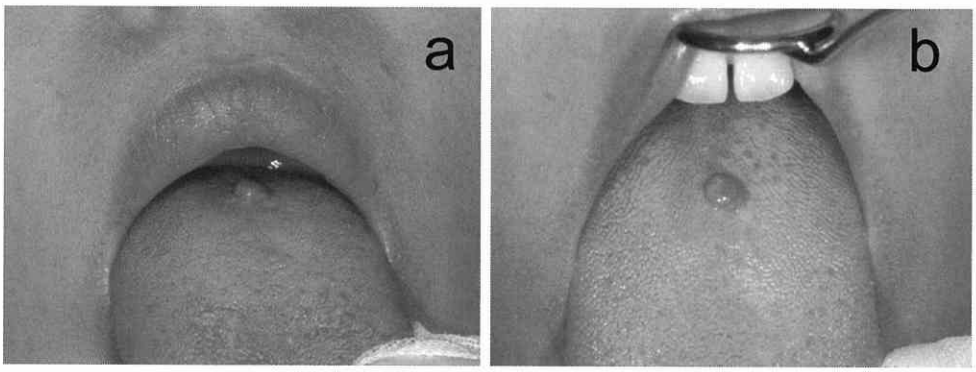

写真１　初診時口腔内写真
舌背部やや後方に有茎性で弾性軟，直径約３mmの腫瘤を認める。

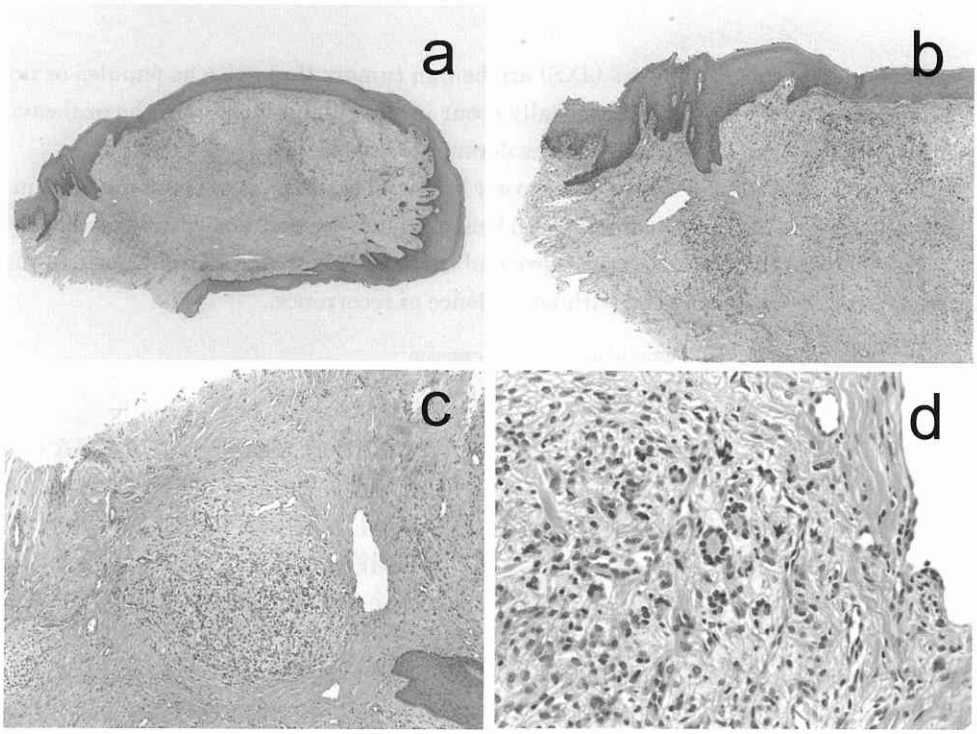

写真２　切除物病理組織写真（H-E染色）
a　ルーペ像
b　弱拡大：表層は角化扁平上皮で覆われ，一部に釘脚の延長がみられる。また部分的に炎症細胞の集簇を認める。
c　中拡大
d　強拡大：結合組織中に組織球の限局性増殖と核が花冠状に配列したTouton型巨細胞を認める。

く炎症所見もみられなかった。腫瘍は舌後方に位置していたため，静脈内鎮静下に切除術を施行した。腫瘍は基部より切除し，創は縫合閉鎖した。病理組織診断にて結合組織中に組織球の限局性増殖と核が花冠状に配列したTouton型巨細胞を認め，若年性黄色肉芽腫と確定診断を得た（写真２）。

術後経過は良好で術後２年７か月の現在まで再発等の異常はない。

表1　口腔領域に発生した黄色肉芽腫の報告（本邦）

報告年	報告者	年齢	性別	部位	臨床診断
自験例		17歳	女	舌背部	良性腫瘍
2009	橋谷ら	37歳	男	上顎骨	嚢胞または腫瘍
1997	松本ら	63歳	男	顎堤	線維腫
1996	堀江ら	7歳	女	下唇	粘液嚢胞
1996	薬師寺ら	39歳	女	下顎骨	好酸球肉芽腫
1996	浜野ら	1歳	女	口蓋	腫瘍
1996	川尻ら	不明	不明	口蓋	不明
1994	依田ら	47歳	男	下顎骨	不明
1991	黒米ら	1歳	女	下唇	粘液嚢胞
1986	武田ら	7歳	女	口底部	Ewing 肉腫の生検材料に付属
1985	園部ら	13歳	女	下唇	腫瘍

考　　察

黄色肉芽腫は，全身に単発性または多発性に表面平滑な丘疹や結節として発生する組織球増殖と脂質蓄積を伴った肉芽腫性病変である。病理組織学的所見は同一であるが，出生時ないしは乳幼児期に発生し数年で自然消退することが多い若年性黄色肉芽腫と，成人に発生し比較的自然消退しにくい成人型黄色肉芽腫と区別される。口腔内に生じることがあるが海外においても，本邦においても極めて稀であり，今回われわれが渉猟し得た限り本邦での報告は自験例を含め11例であった（表1）。

これら11例について検討した結果，発生部位は下唇と顎骨内が３例，次いで口蓋が２例，舌に発生したのは本症例のみであった。病悩期間は数か月から数年と幅広く，全て単発性であった。11例の中で患者年齢・病悩期間から明らかに若年性黄色肉芽腫と診断できるのは６例であった。本症例は出生時より病変を認めており，明らかに若年性黄色肉芽腫である。加療を施した年齢は６例の中で最も高かった。口腔領域に発生した若年性黄色肉芽腫は，臨床所見から正確に診断することは困難である。線維腫や粘液嚢胞などの良性腫瘍の臨床診断のもと，外科的切除を行った後，病理組織像より診断が得られることが多い。本症例においても線維腫などの良性腫瘍と考え，切除術を行った。また患者の希望などにより経過観察を選択した場合は，病理組織学的に確定診断が得られぬままに自然消退したものもあると考えられる。しかし，口腔領域に発生した若年性黄色肉芽腫が皮膚と同様に自然消退することが多いのかという点については，臨床所見より診断することが難しく，また発生報告例が少ないため判断できないが，本症例の経過から考えると疑問がある。

結　　語

今回われわれは17歳女性の舌背部にみられた若年性黄色肉芽腫の１例を経験したので，その概要を文献的考察を加えて報告した。

本論文の要旨は，第56回㈳日本口腔外科学会総会・学術大会（2011年10月　大阪）において発表した。

文　　献

1) 堀江憲夫，笠井大悟，清水慎二郎，加藤崇雄，東條方厚，那須大介，金子貴広，鈴木　円，井出文雄，下山哲生：下唇に生じた若年生黄色肉芽腫の１例．日口外誌　**45**；1055　1999.
2) 松本文男，深澤　肇：口腔内に生じた孤立性黄色肉芽腫の１例．日口外誌　**43**；1073　1997.
3) 薬師寺　登，宮本博文，高砂清隆：下顎骨に発生した黄色肉芽腫の１例．日口外誌　**42**；1496　1996.
4) 浜野素子，中川俊幸，福森哲也，中瀬　実，内原達仁，栗田勇岐，大瀬周作，田川俊郎：口蓋部若年性黄色肉芽腫の１例．日口科誌　**45**；760　1996.
5) 黒米俊哉，松田光司，前川　安，後沢孝和，松

田　登：乳幼児の口腔内に生じたガマ腫，若年性黄色肉芽腫の症例．北関東医学　**41**；227-233　1991.
6) 武田泰典，工藤啓吾：口底部に生じた若年性黄色肉芽腫の一例．岩医大歯誌　**11**；316-319 1986.
7) 園部英俊，佐々木忠昭，渡辺千秋：下口唇に発生した若年性黄色肉芽腫の1例．日口科誌　**34**；875　1985.
8) 津田高司，待田順治，飯田征二，内田吉保，松矢篤三：上唇部に発生した成人型黄色肉芽腫の1例．日口外誌　**38**；211-212　1992.
9) 増井紗矢香，黒田浩之，堀　啓一郎：鼻腔底に生じた単発型若年性黄色肉芽腫の1例．日鼻誌　**44**；297-301　2005.

著者への連絡先；佐藤　淳，（〒963-8611）郡山市富田町字三角堂31-1　奥羽大学歯学部口腔外科学講座
Reprint requests：Jun SATOH, Department of Oral and Maxillofacial Surgery, Ohu University School of Dentistry
31-1 Misumido, Tomita, Koriyama, 963-8611, Japan