(奥羽大歯学誌 Vol. 40 (1) ; 63−68 2013)

# 上顎洞内骨腫の1例と文献的考察

金　秀樹[1]　浜田智弘[1]　川原一郎[1]　馬庭暁人[1]
高田　訓[1]　大野　敬[1]　森蔭由喜[2]

# A Case of Osteoma in Maxillary Sinus and a Review of the Literature

Hideki KON[1], Tomohiro HAMADA[1], Ichiro KAWAHARA[1], Akihito MANIWA[1]
Satoshi TAKADA[1], Takashi OHNO[1] and Yoshiki MORIKAGE[2]

Osteoma, a benign proliferative bony tumor, is not common in maxillary sinuses. We report a case of osteoma in a maxillary sinus and review the literature on similar cases. A 53-year-old man was referred to our hospital because of a radiopaque mass in the sinus and discomfort in the left cheek. The mass was pedunculated and extended from the inferior walls of the left maxillary sinus. It was extirpated by opening the maxillary sinus from the canine fossa under general anesthesia. It was histopathologically diagnosed as osteoma. The patient's postoperative course has been good with no evidence of recurrence.

Key words：osteoma, maxillary sinus, excision

## 緒　言

骨腫は成熟した骨質の増殖からなる良性腫瘍で顎顔面領域において，上顎では犬歯部，硬口蓋，下顎では下顎角部，臼歯部舌側などに好発し，上顎洞内に発生した報告は比較的まれである[1,2]。今回われわれは上顎洞底部より上顎洞内に発生した骨腫の1例を経験したので，その概要を呈示するとともに，収集し得た過去の報告例をもとに若干の考察を加えて報告する。

## 症　例

患　者：53歳，男性
初　診：2003年1月
主　訴：左側上顎臼歯部の疼痛
家族歴：特記事項なし
既往歴：特記事項なし

現病歴：2003年1月上旬より左側頬部から上顎臼歯部にかけての軽度疼痛を自覚し，症状の改善がみられないため1月中旬本学初診となる。その後症状緩解したため放置していた。2004年11月下旬に再度同部に違和感が出現したため受診し，⌊6の根尖性歯周炎の診断のもと根管治療を行うが症状の改善みられず，エックス線写真より⌊6根尖部の不透過像がみられ，同部の精査を勧められ口腔外科受診となる。

## 現　症

全身所見：体格中等度，栄養状態良好で，全身的に特に異常は認められなかった。
口腔内所見：⌊6周囲歯肉に炎症所見はみられないが，軽度打診痛と頬側根尖相当歯肉部に圧痛が認められた（写真1）。
口腔外所見：顔面の左右非対称および腫脹など

受付：平成24年12月19日，受理：平成25年2月5日
奥羽大学歯学部口腔外科学講座[1]
モリカゲ歯科医院[2]
Department of Oral and Maxillofacial Surgery, Ohu University School of Dentistry[1]
Morikage Dental Clinic[2]

**写真１　初診時口腔内写真**
⌊6周囲歯肉に炎症所見は認められないが，⌊6に軽度打診痛と頰側根尖相当歯肉部に圧痛がみられた。

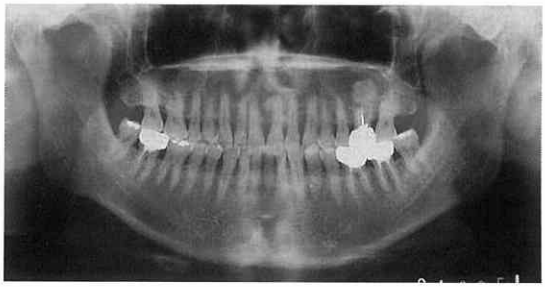

A

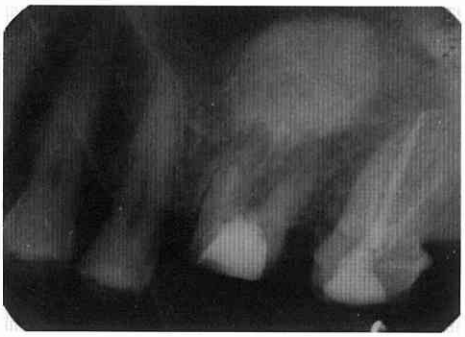

B

**写真２　初診時Ｘ線写真**
パノラマＸ線写真およびデンタルＸ線写真において⌊6根尖相当上顎洞底部に，小円形，歯冠大の不均一な不透過像を認めた。

の異常所見はみられなかった。眼症状，神経症状，および鼻症状は認められなかった。

エックス線所見：パノラマＸ線写真およびデンタルエックス線写真において⌊6根尖相当上顎洞底部に，小円形，歯冠大の不均一な不透過像を認

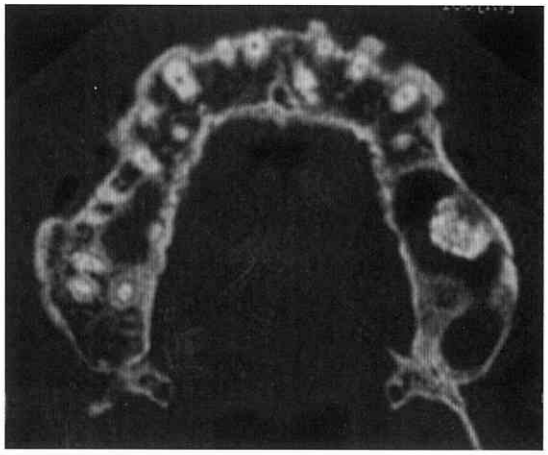

A

B

**写真３　術前ＣＴ写真**
左側上顎洞前壁を基部として上顎洞内部に広がる比較的境界明瞭な小円形，歯冠大の不均一な不透過像を認めた。その周囲には上顎洞底粘膜の軽度肥厚と考えられる不透過性の軽度亢進を認めた。

めた（写真２A，B）。CTより左側上顎洞前壁を基部として上顎洞内に広がる比較的境界明瞭な小円形，歯冠大の不均一な不透過像を認め，その周囲には上顎洞底粘膜の軽度肥厚および不透過像を認めた（写真３A，B）。

臨床診断：上顎洞内良性腫瘍。

処置および経過：2005年２月下旬全身麻酔下に腫瘍摘出術を施行した。通法に従い左側犬歯窩より開洞したところ，上顎洞前壁と連続する表面顆

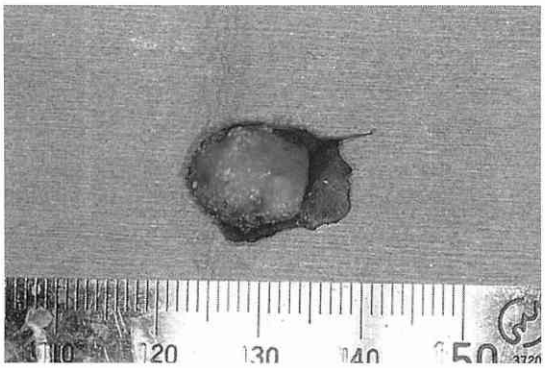

A

B

**写真４　摘出標本**
上顎洞前壁と連続する17×11×10mmで表面顆粒状，骨様硬の腫瘤を認めた。腫瘤は上顎洞前壁と一塊として摘出した。

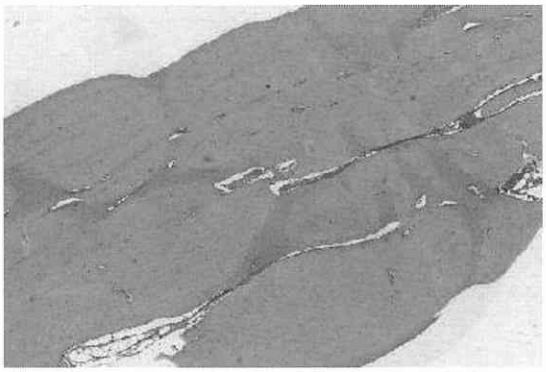

A

B

**写真５　摘出標本の病理組織像（H-E染色，弱拡大）**
摘出標本の病理組織像は比較的明瞭な層板骨よりなる骨梁が大小不規則に存在しており，骨髄腔は細胞成分に乏しい結合織と脂肪髄となっていた。骨組織の周辺部には骨芽細胞や破骨細胞が散見された。

粒状の骨様硬の腫瘤を認められた。腫瘤は上顎洞前壁と一塊として摘出した（写真４A，b）。摘出周囲の上顎洞粘膜の一部に軽度肥厚が認められたが，摘出部からの出血は少量で，かつ自然孔の開孔も確認できたので洞根治術や対孔形成は行わず創を完全閉鎖した。術後経過良好で，自覚症状も消失した。

病理組織学的診断：比較的明瞭な層板骨よりなる骨梁が大小不規則に存在しており，骨髄腔は細胞成分に乏しい結合織と脂肪髄となっていた。骨組織の周辺部には骨芽細胞や破骨細胞が散見された。以上より上顎洞内骨腫の確定診断を得た（写真５A，B）。

## 考　　察

顎顔面領域における骨腫の好発部位は上顎では犬歯窩，硬口蓋，上顎洞，下顎では下顎角の内外縁，オトガイ部下縁，臼歯部の舌側などとされている[1]。Karmody ら[3]は16,000例の上顎洞エックス線写真のうち上顎洞内に骨腫が認められたのは0.4%と報告し，本邦においては Ohba ら[4]が2197例のパノラマエックス線写真を観察し0.9%（20例）に上顎洞内骨腫を認めたと報告し，また他の副鼻腔と比較して上顎洞内に骨腫が発生する頻度は低いとしている。骨腫の成因について，Simonian ら[5]は embryonal theory, traumatic

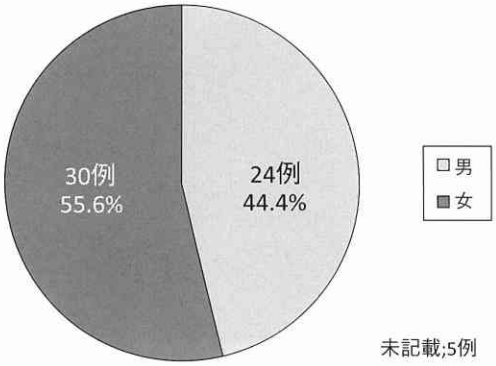


図１　上顎洞内骨腫の性別分類

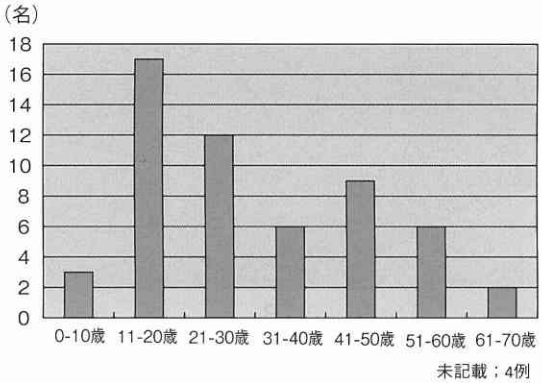


図２　上顎洞内骨腫の年齢別分類

表１　上顎洞内骨腫の局所症状による分類

| | 鼻 | 顔面 | 口腔 | その他 |
|---|---|---|---|---|
| 症状あり | 13例<br>(26.0%) | 22例<br>(44.0%) | 9例<br>(18.0%) | 2例<br>(4.0%) |
| 症状なし | 37例<br>(74.0%) | 28例<br>(56.0%) | 41例<br>(82.0%) | 48例<br>(96.0%) |

未記載；9例

theory, infective theory 説を，齋藤ら[6]は軟骨性説，胎生期骨膜萌芽説，粘膜萌芽説を挙げているが未だ明らかではない。

一般に上顎洞内に発生する骨腫の画像検査においては比較的境界明瞭なエックス線不透過像を示すとされており[8]，また山口ら[7]によれば副鼻腔においては有茎性または広基性に骨壁に付着して

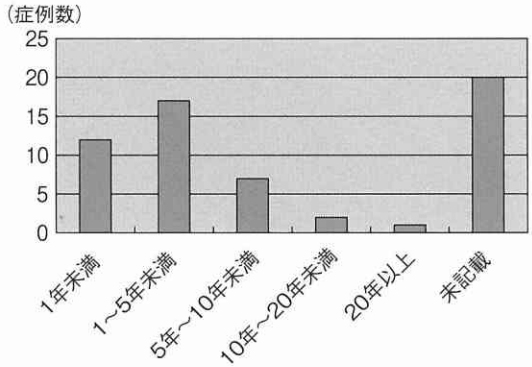


図３　上顎洞内骨腫の自覚から受診までの期間による分類

表２　上顎洞内骨腫と洞骨壁との関連

| 周囲骨より遊離 | 周囲骨と連絡 | 未記載 |
|---|---|---|
| 8例<br>(22.2%) | 28例<br>(77.8%) | 23例 |

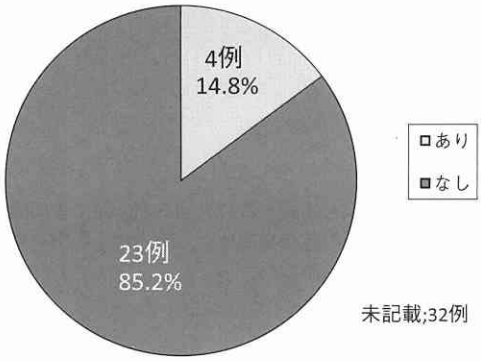


図４　上顎洞内骨腫の外傷既往別分類

おり，既存の骨組織と連続部分が多いと述べている。鑑別診断としては，上顎洞遊離骨片，上顎洞結石，上顎洞真菌症などが挙げられるが，本例では初診時に左側上顎臼歯部の違和感と，画像所見で上顎洞粘膜の軽度の肥厚があるのみで，上顎洞骨壁との連続した骨様腫瘤であったため，骨腫が疑われた。

上顎洞内骨腫の性別による発生頻度の比較においては，1986年以降2011年までの25年間に59例の報告がされている。その内訳は未記載の５例を除き，男性24例（44.4%），女性30例（55.6%）と女性にやや多い傾向が見られた（図１）。年齢

に関しては7歳から68歳で，11歳から20歳が17例と最も多く次いで21歳から30歳の12例であり，比較的若年者に多い傾向がみられ，平均年齢は31.2歳であった（図２）。臨床症状としては，骨腫は発育が緩慢で，無症状に経過することが多いが，副鼻腔炎の合併や，骨腫の発育による圧迫から生じる腫脹，疼痛，鼻閉や鼻漏などの鼻症状などがある[7]。初診時の局所症状に関する統計では，頬部違和感などの顔面の自覚症状がみられたものが59例中未記載の９例を除いた50例のうち22例（44.0%）と最も多く，次いで鼻閉等の自覚症状がみられたものが50例中13例（26.0%）であった（表１）。本例では骨腫は限局的で上顎洞粘膜の軽度肥厚は認めたが自然孔の閉鎖はなく自覚症状は軽度の疼痛や違和感のみであった。病脳期間に関しては自覚してから来院までの期間が１年以上の割合が77.8%と多く，本例においては病納期間が１年10か月で疼痛等の自覚症状が乏しいため受診までに期間がかかったものと考えられる（図３）。上顎洞内骨腫と洞骨壁との関連においては記載のあった36例中28例（77.8%）で周囲との連絡があり本例においても上顎洞前壁との交通を認めた（表２）。上顎洞内骨腫の発生原因として，胎生期の異常，外傷，炎症などの関与が指摘されているが[9~12]，本邦で記載のあった27例中４例（14.8%）で外傷の既往が確認された（図４）。また福田らの報告[12]では本邦での34例の上顎洞内骨腫のうち13例で炎症性疾患や二次感染の可能性のある疾患が含まれていたとの報告があるが，本例では外傷の既往はなく，上顎第１第臼歯の根尖病巣によると思われる上顎洞粘膜の肥厚がみられ骨腫とも近接していたことから，根尖性歯周炎が骨腫の発生および成長に何らかの影響を与えた可能性があるものの確定には至らなかった。

一般に骨腫の治療に関しては，小さなものや自覚症状がない場合は処置の必要はなく経過観察を行うとされているが，審美障害や機能障害が存在したり，疼痛や違和感などの自覚症状が存在する場合や組織検査を目的にする場合は摘出の適応となるとされている。本例では上顎左側臼歯部の軽度違和感を自覚し，症状改善がみられないため摘出術を行った。一般的に犬歯窩からの開洞による摘出術を行うが，近年では内視鏡を用いた摘出術も行われている[13]。本例では上顎洞前壁を基部として洞骨壁と連続性があると判断して犬歯窩からの開洞を行い摘出術を行った。

術後経過は良好で自覚症状は消失しており，再発等も認めない。予後に関しては摘出した場合に再発をきたしたという報告はみられないが，再発や上顎洞炎等の継発症も含めて長期的な経過観察を行う必要性があると思われる。

## 結　　語

今回われわれは上顎洞底部より上顎洞内に発生した骨腫の１例を経験したので，その概要を報告するとともに，収集し得た過去の報告例をもとに若干の考察を加えて報告した。

## 文　　献


1) 石川悟郎：骨腫および類似病変．口腔病理学Ⅱ 第２版；553-554　永末書店　京都　1994.
2) 杉村正仁，堀内克啓：骨腫．口腔外科学　第２版；269-270　医歯薬出版　東京　2002.
3) Karmody, C. S.：Osteoma of the maxillary sinus. Laryngoscope　**79**；427-434　1969.
4) Ohba, T. and Katayama, H.：Panoramic roentgen anatomy of the maxillary sinus. Oral Med. Oral Pathol.　**39**；658-664　1975.
5) Simonian. S. K. and Mikaelian. D. O.：Osteoma of the maxillary sinus；Trans. PA. Acad. Ophthaamol. Otolaryngol.　**33**；69-74　1980.
6) 斎藤良三：上顎洞骨腫の１例．大阪赤医学　**1**；71-79　1937
7) 山口雅庸，正木日立，矢島安朝，佐々木研一，野間弘康，山崎可夫，辻　正憲，井口裕一：上顎洞内骨腫の１例と文献的考察．日口外誌　**32**；972-983　1986.
8) Lcdr, A. P., Capt, H. J. and Capt, L. L.：Osteoma of the maxillary sinus. J. Oral Maxillofac. Surg.　**48**；882-882　1990.
9) Collin, S. K.：Osteomas of the maxillary sinus. Laryngoscope.　**79**；427-434　1981.
10) Atallah, N. and Jay, M. M.：Osteomas of the paranasal sinuses. J. Laryngol. Otol.　**95**；291-304　1981.
11) Samy, L. L. and Mostafa. H.：Osteoma of the nose and paranasal sinuses with a report of twenty one cases. J. Laryngol. Otol.　**85**；449-469　1971.
12) 福田幸太，木下靖朗，加藤　功：上顎洞炎および歯根嚢胞を合併した上顎洞内骨腫の１例．日

口診誌 **18**；279-284 2005.
13) 大井一浩，由良晋也，泉山ゆり，林 信，戸塚靖則，飯塚 正：内視鏡を併用して摘出した上顎洞内骨腫の1例．日口外誌 **49**；615-618 2003.

著者への連絡先；金 秀樹，（〒963-8611）郡山市富田町字三角堂31-1 奥羽大学歯学部口腔外科学講座
Reprint requests：Hideki KON, Department of Oral and Maxillofacial Surgery, Ohu University School of Dentistry 31-1 Misumido, Tomita, Koriyama, 963-8611, Japan